

悪性胸膜中皮腫と診断された方に

Q&Aでわかる 悪性胸膜中皮腫の話



監修

独立行政法人 国立病院機構 山口宇部医療センター

内科系診療部長 **青江 啓介** 先生

はじめに

悪性胸膜中皮腫と診断されたあなたへ

この小冊子では、悪性胸膜中皮腫と診断された患者さんに、悪性胸膜中皮腫とはどのような病気か、どのような治療法があるか、診断から治療の流れ、治療中のケアなどについてご紹介しています。

病気と向き合い乗り越えていくためには、これから受ける治療やケアなどについてよく理解しておくことが大切です。この小冊子を、担当医と治療の進め方などを話し合うときの参考資料としてぜひ活用してください。

そして、医師や医療スタッフ、ご家族とともに、勇気を持って治療に取り組んでいきましょう。



目次

はじめに	2
1 悪性胸膜中皮腫について	
悪性胸膜中皮腫とはどんな病気ですか?	4
治療ガイド 胸膜の位置と構造	5
悪性胸膜中皮腫はどのような人に多いですか?	6
2 悪性胸膜中皮腫の種類	
悪性胸膜中皮腫にはどんな種類がありますか?	8
3 悪性胸膜中皮腫の病期	
病期(ステージ)とはなんですか?どのように決められますか?	9
4 悪性胸膜中皮腫の検査と診断	
どんな検査が必要ですか?	10
5 悪性胸膜中皮腫の治療方針	
治療方針は何をもとに決められますか?	12
6 手術について	
どのような手術がありますか?	14
7 放射線療法について	
放射線療法とは、どのような治療ですか?	16
8 薬物療法について	
薬物療法とは、どのような治療ですか?	18
9 薬物療法の副作用とケア	
薬物療法で使われる薬の副作用には、どのようなものがありますか?	21
10 緩和療法(ケア)について	
緩和療法とは、どのような治療ですか?	24
メモ	26

1 悪性胸膜中皮腫について

■悪性胸膜中皮腫とはどんな病気ですか？

胸膜の中皮細胞から発生する悪性の腫瘍(がん)です。
ほとんどが、アスベスト(石綿)^{いしわた}の曝露^{ばくろ}によって生じます。

肺は、「胸膜」と呼ばれる薄い膜に包まれています。この胸膜の表面にある中皮細胞ががん化、して生じるのが「悪性胸膜中皮腫」です。

悪性胸膜中皮腫は、そのほとんどが、アスベストの粉塵^{ふんじん}を吸い込んだこと(曝露)によって起こります(6～7ページをご参照ください)。

主な症状としては、胸の痛みや咳のほか、胸水が大量に溜まることで起こる呼吸困難や圧迫感などがあげられます。ただし、初期のうちは無症状で早期発見が難しい病気です。健診による胸部X線画像で、異常な画像所見が見つかったことで偶然発見されることもあります。

悪性胸膜中皮腫の主な症状

●胸の痛み・咳



●呼吸困難や圧迫感

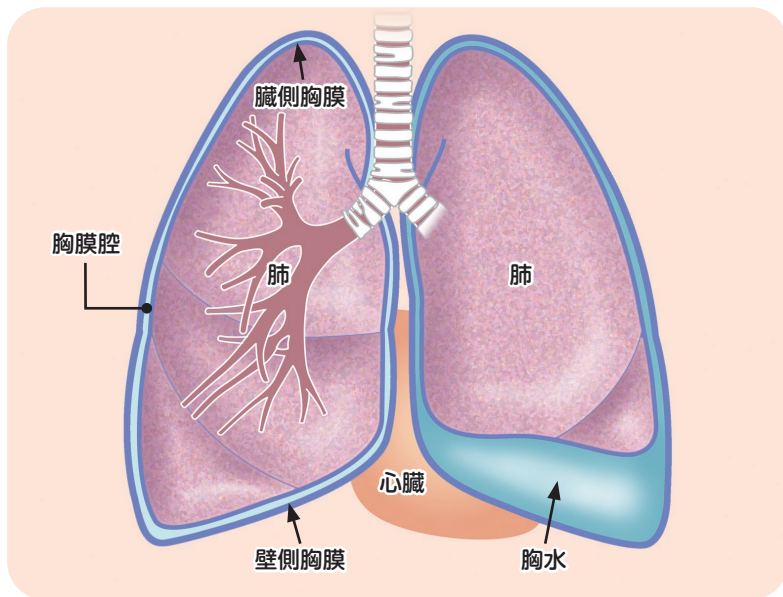


—主な画像所見—

- ・胸水が溜まっている
- ・胸膜に腫瘤^{しゅりゅう}がある
- ・胸膜が不規則に厚くなっている など

胸膜の位置と構造

- 胸膜は、薄く弾力に富んだ袋状の組織で、肺を覆っています。
- 膜と膜の間(胸膜腔^{きょうまくくう})には、ごく少量の液体(胸水)があり、呼吸する際の潤滑油の役割を果たしています。胸膜に炎症などが起こった場合は、胸膜腔に大量の胸水が溜まります。



「悪性胸膜中皮腫」のほかに、腹膜、心膜、精巣鞘膜^{しょうまく}から発生する中皮腫もあります。割合は胸膜から発生する「悪性胸膜中皮腫」が最も多く、約85%を占めています。

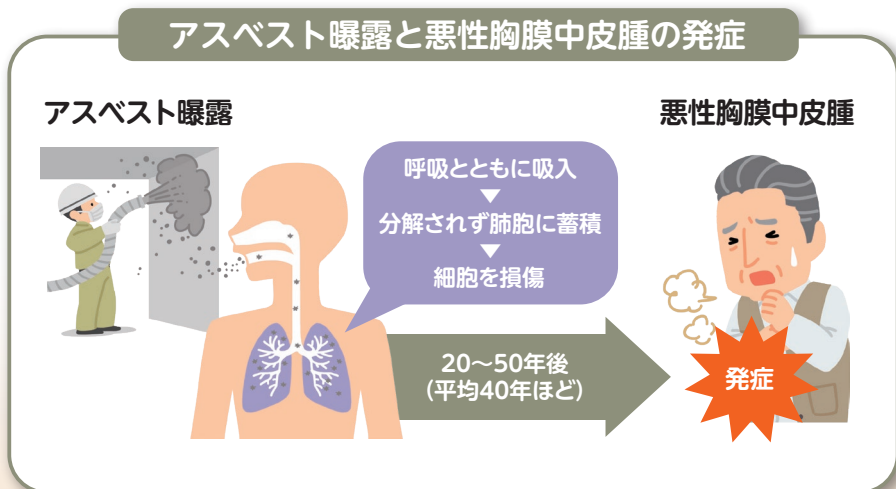
1 悪性胸膜中皮腫について

■悪性胸膜中皮腫はどのような人に多いですか？

以前、アスベスト(石綿)を扱う職業に従事していた方や、アスベストを吸い込む環境にいた方がほとんどです。

アスベストは、鉱石が繊維状に変形してできた天然の鉱物繊維で、石綿とも呼ばれています。綿状の性質があり軽く加工しやすいうえ、熱や薬品にも強いことから、建設資材をはじめ、様々な分野で使われてきました。しかし、アスベスト繊維を吸い込むと、数十年後に中皮腫や肺がん、アスベスト肺などの深刻な健康被害を引き起こすことが明らかとなったため、現在ではその使用が全面的に禁止されています。

悪性胸膜中皮腫は、アスベストの曝露から20～50年と非常に長い潜伏期間を経て発症するのが特徴です。このため、かつてアスベストを扱う職業に就いていた方や、アスベストを扱う作業現場の近くに住んでいた方なども、発症する危険が高いことが知られています。



病気が見えるvol.4 呼吸器 第3版, p302-303, メディックメディア, 2018
国立がん研究センター がん情報サービス「悪性胸膜中皮腫」

悪性胸膜中皮腫を引き起こすアスベスト

私たちが異物を吸い込んでも、通常は、咳や痰、粘膜の働きなどによって異物は排出されます。ところが、アスベスト繊維は、髪の毛の5,000分の1程度と極めて細く、飛散すると空气中に浮遊しやすいうえ、丈夫で変化しにくく分解もされません。このため、呼吸とともに吸引されると肺胞に留まり、胸膜を慢性的に刺激し続けます。こうした長期に続く慢性的な刺激が、がんを発生させる要因になると考えられています。

アスベストにさらされる可能性が高い方

アスベストへの曝露は、職業として直接アスベストを扱う職業に従事していた方のほか、アスベストを扱う作業所の近くで働いていた方、近くに住んでいた方なども可能性があります。

- アスベストを扱う職業に従事していた方（例）
 - ・ 港湾労働に従事していた方
 - ・ 建設業の方
（アスベストの吹き付け・解体工事など）
 - ・ 電気配線業の方 など
- アスベストを扱う作業所の近くで働いていた方
- アスベストを扱う作業所の近くに住んでいた方 など



厚生労働省のホームページに詳しい解説があります。

石綿にばく露する業務に従事していた労働者の方へ

検索

2 悪性胸膜中皮腫の種類

■悪性胸膜中皮腫にはどんな種類がありますか？

多くは「びまん性」で、胸膜全体に広がっていく性質があります。組織型では「上皮型」「肉腫型」「二相型」に分けられます。

悪性胸膜中皮腫には、1カ所にかたまって大きくなる「限局性」と、胸膜全体に広がる「びまん性」のタイプがあります。多くは「びまん性」で、肺全体を包み込むように広がる性質があります。

がん細胞の組織型の種類としては、「上皮型」「肉腫型」「二相型」などがあります。これらのうち、頻度が高く病気の経過（予後）が良いのが「上皮型」で、全体の約60%を占めています。組織型によって、病気の進行スピードや予後が異なるため、がんの組織型も考慮したうえで今後の治療方針が立てられます。

組織型 (割合)	特徴
上皮型 (約60%)	<ul style="list-style-type: none">・病気の経過(予後)が、他の組織型に比べて良いタイプ・頻度が一番高い
肉腫型 (約10%)	<ul style="list-style-type: none">・病気の進行が早く、病気の経過(予後)が悪いタイプ・胸水の貯留がほとんどみられない
二相型 (約30%)	<ul style="list-style-type: none">・病気の経過(予後)は上皮型と肉腫型の間タイプの・上皮型と肉腫型が混在している



日本臨床腫瘍学会編：新臨床腫瘍学改訂第6版，p391，南江堂，2021

3 悪性胸膜中皮腫の病期

■ 病期(ステージ)とはなんですか？ どのように決められますか？

病期とは、病気の進行の程度を示したもので、治療方針を立てるうえで重要な判断材料となります。

悪性胸膜中皮腫の病期は、がんの広がりや、隣接する臓器やリンパ節への転移の状況によって、大きくⅠ期からⅣ期の4段階に分けられます。

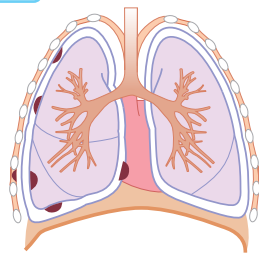
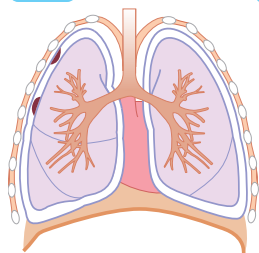
Ⅰ期は片側の胸膜に限局した状態です。Ⅱ期はがんが隣接する肺や横隔膜に広がっていたり胸腔内のリンパ節に転移した状態、Ⅲ期はがんが胸壁や心膜やリンパ節などに及んでいたりと反対側のリンパ節に転移した状態、Ⅳ期はがんが離れた臓器に転移した状態です。

悪性胸膜中皮腫の病期(ステージ)分類

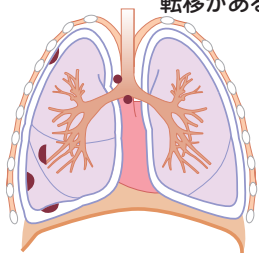
Ⅰ期 がんが胸膜のみに限局している

A期 壁側胸膜のみ

B期 肺・横隔膜・胸膜などに浸潤



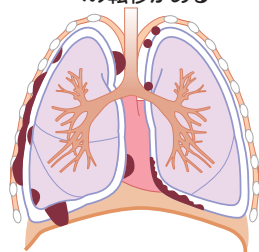
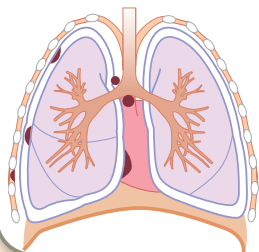
Ⅱ期 ・肺や横隔膜などに浸潤
・胸膜内リンパ節に転移がある



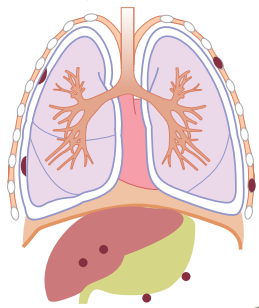
Ⅲ期 胸壁や心膜に進展している

A期 胸腔内リンパ節に転移がある

B期 ・広範囲に浸潤
・反対側の胸腔内リンパ節への転移がある



Ⅳ期 離れた臓器に転移している

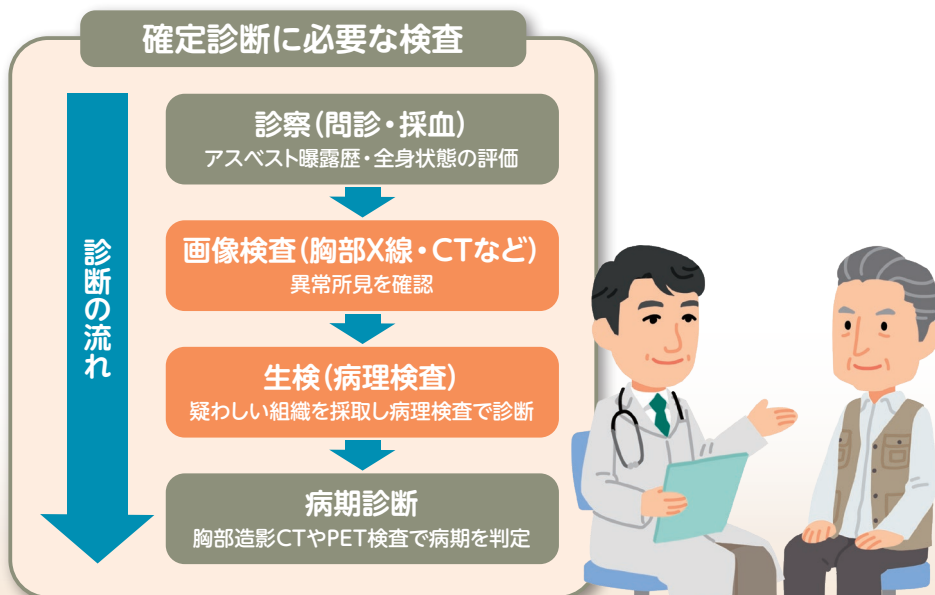

4 悪性胸膜中皮腫の検査と診断

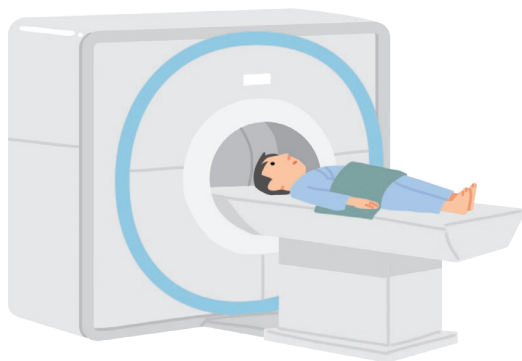■ どんな検査が必要ですか？

問診と診察、画像検査に加え、生検による病理組織検査で診断を確定します。

まずは、職業歴や居住歴、家族歴などをよく伺って、アスベストの粉塵にさらされた可能性があるかを確認します。さらに、胸部X線やCTなどの画像検査で、がんを示す所見がないかを調べます。悪性胸膜中皮腫では、多くの場合、胸水が溜まっていることが診断のきっかけとなります。胸水がある場合は、胸水中に含まれる細胞の状態を調べて診断の参考とします。最終的には、疑わしい組織の一部を「生検」で採取し、病理組織検査で詳しく調べたうえで病期と診断を確定します。



日本肺癌学会編：患者さんのための肺がんガイドブック2022年版、WEB版
インフォームドコンセントのための図説シリーズ 肺がん 改訂5版、p42、医業ジャーナル社、2017



CT検査(イメージ図)

主な検査法

問診	これまでの職業歴や居住歴、家族歴などからアスベスト曝露の可能性があるかを確認します。
画像検査 (胸部X線・CT検査・ PET検査など)	胸部X線検査では、胸部の状態を調べて異常がないかを確認します。胸部造影CT検査やPET検査では、胸部の状態とがんの広がり程度などを確認します。
胸水検査 (胸水細胞検査)	胸水中に剥がれた細胞を調べて、がん細胞の有無などを確認します。
生検 (病理組織検査)	胸膜にある疑わしい組織の一部を採取して、がん細胞の有無や組織型などを病理医が詳しく調べます。「胸腔鏡下検査」「開胸術」などの方法があり、局所麻酔または全身麻酔のもとで行われます。

5 悪性胸膜中皮腫の治療方針

■治療方針は何をもとに決められますか？

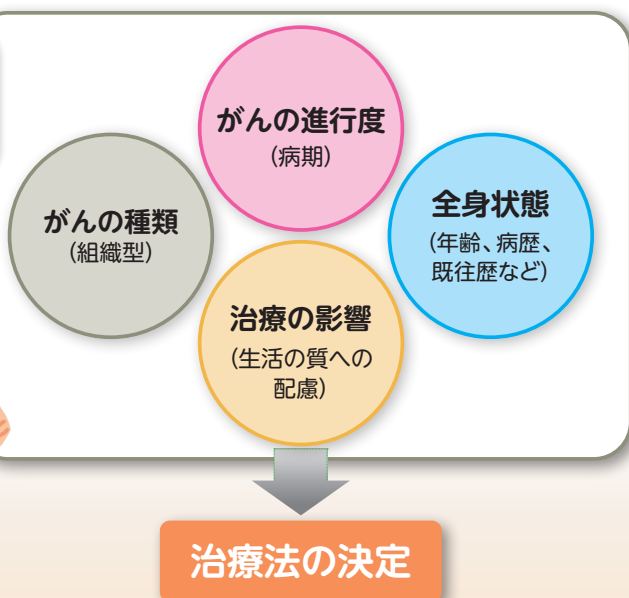病期に加え、患者さんの年齢や体力、全身状態、患者さんの希望を踏まえて治療方針が決められます。

悪性胸膜中皮腫の治療法を選択する場合は、がんの広がり(病期)や組織型に加え、患者さんの全身状態や体力、治療の影響などを考慮し、患者さんの希望も伺ったうえで治療方針が立てられます。

悪性胸膜中皮腫の主な治療法は、「手術」「放射線療法」「薬物療法」の3つです。さらに、痛みなど、がんによる症状を抑える「緩和療法(ケア)」もあわせて行われます。

実際にどのような治療を行うかは、患者さんの全身状態や治療の影響などを十分考慮し、個々の患者さんの状態に応じて決められます。

患者さんの希望も
伺いながら、
治療法を選択します。



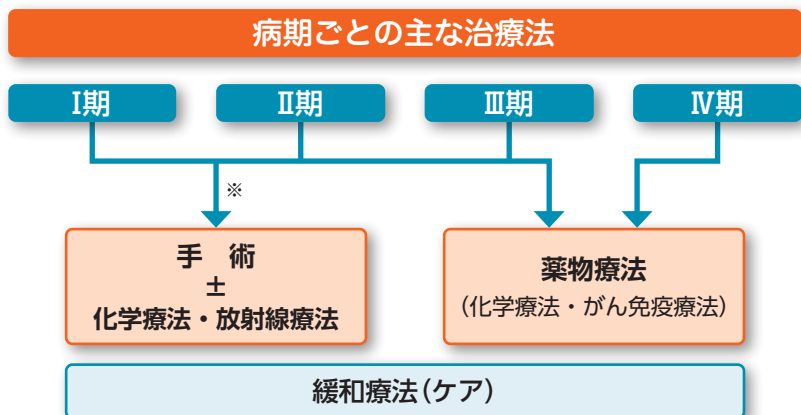
多くの場合は、薬物療法と緩和療法による治療が中心となります。

病期別では、I期からⅢ期のうち、手術でがんを取りきれると判断された場合は、手術を中心に、抗がん剤による化学療法や放射線療法を組み合わせた「集学的治療」が検討されます。ただし、実際は、I期で見つかった場合でも、患者さんの全身状態などから、手術の対象とならない場合が少なくありません。

手術が難しい方やがんが広がっている方に対しては、薬物療法が中心となります。同時に、緩和療法(ケア)も並行して行われます。

病期ごとのおおまかな治療法を下図に示しました。患者さんによって異なることがありますので、詳しくは担当医に確認してください。

治療の概略



※手術の前に化学療法を行い、切除が可能と判断された場合に手術が選択されることもあります。

■どのような手術がありますか？

片側の胸膜と肺をまとめて切除する「きょうまくはいぜんてきじゅつ胸膜肺全摘術 (EPP)」と、
片側の胸膜のみを切除する「きょうまくせつじょ はいはくひじゅつ胸膜切除・肺剥皮術 (P/D)」があり
ます。

「胸膜肺全摘術 (EPP)」は、がんがある片側の胸膜と肺とをまとめて切除する方法です。切除する範囲が広く根治性^{*}はやや高いものの、身体への負担が非常に大きく、術後の合併症も比較的多い手術です。

一方、「胸膜切除・肺剥皮術 (P/D)」は、片側の胸膜を切除し、肺は残す方法です。こちらは、再発リスクはやや高まりますが、肺が温存されるため生活の質が維持しやすく、胸膜肺全摘術に比べて合併症の発症率も低い手術法です。

患者さんの状態や術後の影響などを十分考慮したうえで、より適した手術法が選択されます。

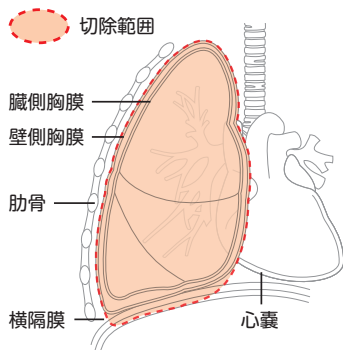
なお、治療効果を高めるため、患者さんの状態に応じて、手術の前後に化学療法や放射線療法を組み合わせる「集学的治療」が行われます。

※再発することなく完全に治ること



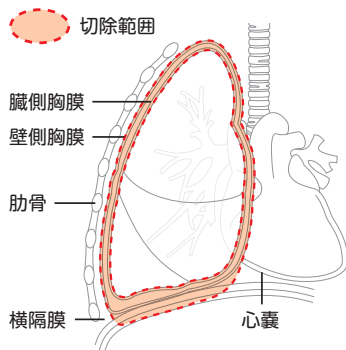
主な手術の種類と切除範囲

胸膜肺全摘術 (EPP)



がんがある片側の胸膜(壁側、臓側)と肺をまとめて切除する方法です。

胸膜切除・肺剥皮術 (P/D)



がんがある片側の胸膜(壁側、臓側)を切除し、肺は残す方法です。

悪性胸膜中皮腫に対する手術方法の比較

	胸膜肺全摘術 (EPP)	胸膜切除・肺剥皮術 (P/D)
手術可能な病期	I～Ⅲ期まで	I～Ⅲ期まで (肺への浸潤が高度な場合は不可)
手術時間	6～8時間	6～10時間
手術によるダメージ	非常に大きい	大きい
主な合併症	不整脈・心不全・ 気管支断端瘻	肺からの空気漏れ
手術関連死亡率	5～10%	3～5%
術後在院日数	3～4週間	2～3週間
術後の生活の質	やや不良	比較的良好

7 放射線療法について

■放射線療法とは、どのような治療ですか？

高エネルギーのX線などを使ってがん細胞を死滅させたり、増殖を抑える治療法です。胸膜肺全摘術（EPP）を受けた方で全身状態が良好な患者さんに検討されます。

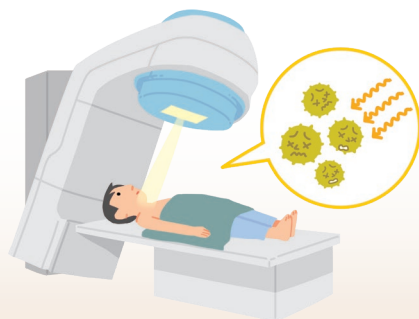
悪性胸膜中皮腫の放射線療法は、手術後に残っているがん細胞を消失させることを目的とした補助療法として行われます。

対象は、「胸膜肺全摘術（EPP）」を受けた方のうち、術後の全身状態が良好な場合とされています。

高エネルギーのX線を、がんが残っている可能性がある範囲に照射します。1回の照射にかかる時間は数分程度で、痛みはありません。

通常、放射線療法は、決められた治療計画にしたがって一定期間続けて治療を受けることが原則です。しかし、患者さんの術後の状態や副作用の程度によっては、照射量を減らしたり治療期間を短縮することもあります。

治療スケジュールなど詳しいことは、担当の放射線医によく確認されるとよいでしょう。



放射線療法の主な副作用

放射線療法の治療中、または治療後に、次のような副作用が生じることがあります。多くは皮膚の変化など一時的な症状ですが、放射線性の肺炎などのように、重症化すると危険な症状が起こる場合もあります。症状が重い場合や長引く場合は、担当医に相談してください。

主な副作用(治療中・治療後)

- 皮膚の変化(赤くなる、ヒリヒリする、色素沈着、など)
- 全身的な症状(疲労感、だるさ、食欲不振、など)
- 放射線性の肺炎(咳や痰の増加、微熱、息切れなど)
- 放射線性の食道炎(固形物の通りが悪くなる、胸焼け、痛み)など

放射線療法中のケアと注意点

- 摩擦などの刺激を避けることが大切です。照射した部位をゴシゴシこすらないようにしましょう。
まさつ
- かゆみやヒリヒリした感じがある場合は、冷たいタオルなどで冷やすと症状が軽快することがあります。
- 治療中に疲労感を経験することがあるため、十分な休養を取るようにすることが大切です。
- 38℃以上の発熱がある場合は医師に連絡しましょう。
- その他、気になる症状がある場合は、放射線療法のスタッフにご相談ください。



■薬物療法とは、どのような治療ですか？

薬剤を使って、がん細胞の増殖を抑える治療法です。病気を治しきる治療ではなく、進行を抑えながら少しでもよい状態を保つことを目指します。

薬物療法は、手術が行えない患者さんに対する中心的な治療法です。また、治療効果を高める目的で、手術と組み合わせて行われることもあります（術前療法・術後療法）。

手術が難しい患者さんに対しては、抗がん剤による「化学療法」や、免疫チェックポイント阻害薬による「がん免疫療法」が検討されます。

治療の種類や進め方については、薬の効果や副作用の程度、患者さんの全身状態などを考慮して決められます。

薬物療法を用いた主な治療法

手術と組み合わせる場合

- 術前療法（化学療法 → 手術）
- 術後療法（手術 → 化学療法）

手術が難しい場合

- 化学療法
- がん免疫療法

（主な副作用と治療中のセルフケアについては21～23ページをご参照ください）

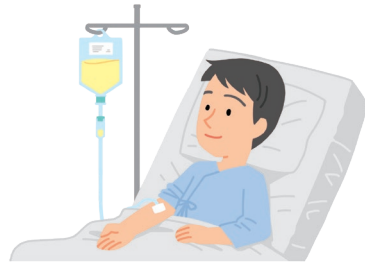化学療法(抗がん剤)

抗がん剤は、主に細胞が分裂する増殖過程に作用してDNAの合成を妨げたり、その機能を障害することで、がん細胞の増殖を抑える働きがあります。

悪性胸膜中皮腫では、「プラチナ製剤」と「代謝拮抗剤」と呼ばれる2種類の抗がん剤を組み合わせた併用療法が標準治療として用いられています。どちらの薬も点滴で投与されます。

標準化学療法(例)

プラチナ製剤 + 代謝拮抗剤



日本肺癌学会編:患者さんのための肺がんガイドブック2022年版, WEB版
国立がん研究センター 希少がんセンター「悪性胸膜中皮腫」

がん免疫療法(免疫チェックポイント阻害薬)

私たちの体は、免疫機能が正常に働いている状態では、T細胞などの免疫細胞が、がん細胞を「自分でないもの」と判断し攻撃します。しかし、がん細胞は、免疫機能から逃れようと免疫細胞にブレーキをかけ、攻撃から逃れていることがわかっています。

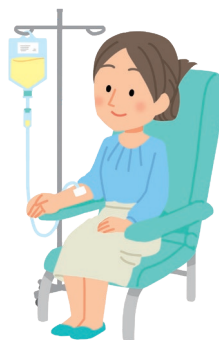薬剤を用いて、がん細胞による免疫細胞へのブレーキを解除し、患者さん自身にもともとある免疫の力を使って、がん細胞への攻撃力を高める治療法を「がん免疫療法」といいます。

●使われる薬剤

「免疫チェックポイント阻害薬」と呼ばれる治療薬が使われます。種類は2種類あります。

2021年には、2種類の免疫チェックポイント阻害薬を組み合わせた併用療法が初回の一次治療として使えるようになりました。

どちらの薬も点滴で投与されます。



9 薬物療法の副作用とケア

■薬物療法で使われる薬の副作用には、どのようなものがありますか？

副作用の症状は、薬の種類や患者さんの状態によって現れ方や程度が異なります。つらい症状が続く場合は無理をせず、担当医または看護師に伝えてください。

【化学療法(抗がん剤)】

悪性胸膜中皮腫の治療で使用される抗がん剤の主な副作用

- 吐き気・嘔吐、骨髄抑制（白血球や血小板の減少など）、倦怠感、口内炎、下痢、発疹、便秘などがあります。

これらの出現時期はだいたいわかっており、状況に応じて、副作用を軽減させる薬を使うなど体調管理の対策を講じながら治療を進めます。

(副作用に対する主なセルフケアについては、22ページをご参照ください)

治療メモ

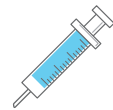●副作用を軽減するために

悪性胸膜中皮腫で使われる抗がん剤(代謝拮抗剤)を用いる場合は、副作用を軽減するために、「葉酸」と「ビタミンB₁₂」の補給が必要となります。

葉酸は内服(飲み薬)で、ビタミンB₁₂は注射で定期的に投与されます。詳しいことは、担当医にご相談ください。



葉酸



ビタミンB₁₂

副作用に対する主なセルフケア

〈吐き気や嘔吐の対処法〉

- 吐き気や嘔吐は、起きてから対処するより予防することが大切です。医師から処方された吐き気止めの薬は、指示どおり服用しておきましょう。
- 吐き気が起きた場合は、番茶、レモン水、炭酸水、氷水などでうがいすると落ち着くことがあります。氷片などを口に含むのもよいでしょう。



〈白血球減少に伴う感染症の対処法〉

- うがいや手洗いを徹底しましょう。
- 外出時はマスクをし、できるだけ人混みを避けましょう。
- 入浴やシャワー、歯みがきなどを心掛けて、身体を清潔に保ちましょう。
- 刃のあるカミソリは肌を傷つけやすいので、ひげ剃りは電気カミソリを使用して、切り傷を予防しましょう。



〈脱毛のケア〉

- 抗がん剤投与から2～3週間後に抜け始めます。あらかじめ髪を短く切っておくと脱毛時のショックが和らぎ、脱毛時の処理も楽になります。抗がん剤の治療が終われば、多くの場合3～6ヵ月後には生えてきます。

【がん免疫療法(免疫チェックポイント阻害薬)】

免疫チェックポイント阻害薬の主な副作用

- 疲労感、発疹、かゆみ、白斑、下痢、悪心、嘔吐などがあります。また、免疫関連特有の副作用として、内分泌障害、肺障害、胃腸障害、神経・筋・関節障害、肝・胆・膵障害、皮膚障害などの副作用が生じることもあります。副作用がみられた場合は、状況に応じて、免疫チェックポイント阻害薬を休薬したり、ステロイド薬の投与が行われることがあります。

〈免疫関連の副作用—肺障害への対処法〉

- 特に注意が必要な副作用として、間質性肺障害が報告されています。特徴的な症状は、息切れ、息苦しい、発熱、痰のない乾いた咳、疲労などです。風邪の症状と似ていますが、早めの対応が非常に重要ですので、気になる症状が現れた場合は、すぐに担当医に連絡しましょう。

〈免疫関連の副作用—下痢への対処法〉

- 免疫チェックポイント阻害薬による下痢は、抗がん剤でみられる下痢とは対処法が異なります。下痢が続く場合は、早めに担当医に連絡しましょう。



10 緩和療法（ケア）について

■緩和療法とは、どのような治療ですか？

がんに伴う体と心の痛みを和らげ、生活やその人らしさを大切にする治療です。

がんの療養中は、痛みやだるさ、息苦しさ、といった体の不調が日常生活を妨げることがあります。がん医療における緩和療法とは、がんに伴う体と心の痛みを和らげ、生活やその人らしさを大切に

する治療法です。たとえば、呼吸が苦しかったり、胸の痛みがある場合は、酸素吸入や鎮痛薬などを用いて対処します。がんに伴う痛みの軽減を目的に放射線療法が行われることもあります。

緩和療法は、患者さんがどのような病状であっても、どのような時期であっても受けることができます。特に病気の進行が早い悪性胸膜中皮腫の場合は、治療と並行して早い段階から緩和ケアを始めることが勧められます。

緩和療法について話を聞きたいときは、担当医や看護師に相談してください。

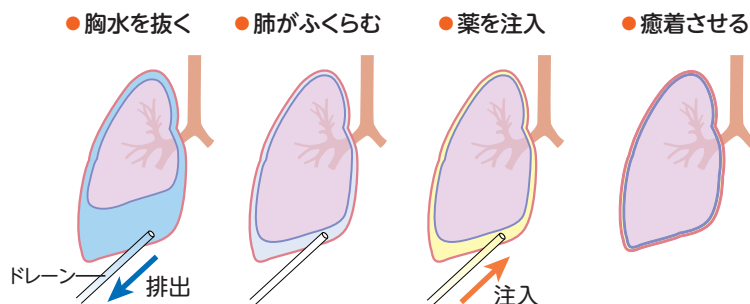
日本肺癌学会編：患者さんのための肺がんガイドブック2022年版、WEB版
国立がん研究センター がん情報サービス「緩和ケア」
特定非営利活動法人 日本緩和医療学会 緩和ケア.net「患者さん・ご家族等一般の方へ」

胸水に対する治療について

- 悪性胸膜中皮腫では、胸水が大量に溜まることから、圧迫感や呼吸困難などの症状が出現しやすいことが知られています。
こうした胸水による症状に対しては、専用の管（ドレーン）を入れて胸水を排出させて、呼吸を楽にします。
- さらに、胸水が溜まらないようにするために、同じ管から薬（癒着剤）を注入して肺と胸膜を癒着させる「胸膜癒着術^{きょうまくゆちゃくじゆつ}」が行われることがあります。

胸膜癒着術

(イメージ図)



日本肺癌学会編：患者さんのための肺がんガイドブック2022年版、WEB版
やさしい呼吸器教室 (<http://tnagao.sblo.jp/article/175366719.html>) より改変

メモ



A series of horizontal dotted lines spanning the width of the page, providing a template for handwritten notes.

メモ



A series of horizontal dotted lines spanning the width of the page, providing a template for writing notes.



医療機関名：

担当医師名：

小野薬品工業株式会社 ブリストル・マイヤーズ スクイブ株式会社

2023年5月作成
OPD-F10929A